Aus der Universitäts-Klinik für Ohren-, Nasen- und Kehlkopfkrankheiten in Erlangen.
Vorstand: Professor Dr. F. Specht.

Die Otitis media acutissima.

Inaugural-Dissertation

zur

Erlangung der Doktorwürde

der

Hohen medizinischen Fakultät

der

Friedrich-Alexanders-Universität zu Erlangen

vorgelegt von

Ingeborg Kotzsch
aus Zörbig, Bezirk Halle

Tag der mündlichen Prüfung: 10. Dezember 1937.

Buchdruckerei Michael Krahl, Erlangen-Bruck
1938

Dekan: Professor Dr. med. Richard Greving.
Referent: Dozent Dr. med. Helmuth Richter.

Meinen lieben Eltern
in Dankbarkeit gewidmet!

I. Einleitung.

Auf Anregung von Herrn Oberarzt Dr. Richter möchte ich an Hand von vier Beobachtungen der Hals-, Nasen- und Ohrenklinik Erlangen über das Krankheitsbild und den Verlauf der Otitis media acutissima berichten.

Man teilt die akuten Mittelohrentzündungen am zweckmäßigsten ein in

1. die katarrhalische („genuine", eukrasische) Otitis media acuta,
2. die nekrotisierende („sekundäre", dyskrasische) Otitis media acuta und
3. die Otitis media acutissima. (Vgl. H. Richter. Die akute Mittelohrentzündung. C. Kabitzsch Leipzig 1937).

Zu 1.: Die katarrhalische Otitis media acuta, auch eukrasische genannt, die sich bei Menschen mit guter Abwehrkraft vorfindet, entwickelt sich immer im Verlauf oder im Anschluß an eine katarrhalische Entzündung der oberen Luftwege und ist somit Ausdruck einer Allgemeininfektion. Sie ist durch exsudativ-profilerative Vorgänge an der erkrankten Mittelohrschleimhaut und reaktive Veränderungen am Knochen der pneumatischen und Markräume des Schläfenbeins gekennzeichnet.

Zu 2.: Die nekrotisierende Otitis media acuta wird auch dyskrasische genannt, da die Abwehrkraft des Organismus durch eine andere Allgemeinerkrankung bereits stark herabgesetzt ist. Sie ist ausgezeichnet durch die Nekrose der Schleimhaut, des Knochens und seines Markes.

Zu 3.: Die Otitis media acutissima, die sehr selten und dann besonders im Kindesalter auftritt, kann man nicht bei den beiden vorhergehenden Gruppen unterbringen,

da einerseits die Nekrose fehlt und da andererseits der Verlauf sehr stürmisch ist und im Gegensatz zur katarrhalischen akuten Mittelohrentzündung meist frühzeitig zum tödlichen Ausgang führt. Wahrscheinlich handelt es sich um eine besonders hochgradige Virulenz der Keime bei besonders stark herabgesetzter Widerstandsfähigkeit des Körpers. Im Anfang gleicht die Otitis media acutissima der akuten katarrhalischen Mittelohrentzündung; aber schon sehr bald nach ihrem Beginn treten meist ernste Verwicklungen, wie die eitrige Meningitis, seltener eine Sinusthrombose oder Sepsis hinzu, wie es bei den beobachteten Kranken der Fall war. Wegen der hemmungslosen Ausbreitung der Keime prägte A. Scheibe für diese bösartigste Form der akuten Mittelohrenentzündung den Namen Otitis media sine demarcatione.

II. Beobachtungen der Erlanger Klinik.

I. Gerda F., 6 J. alt. Klinikaufnahme am 15. 12. 1931.

Vorgeschichte: Mit 2 Jahren Diphtherie. Mit 5 Jahren eitrige Mandelentzündung; danach Tonsillotomie, Adenotomie. Nie ohrenkrank.

Am 6. 12. 1931 schlechtes Allgemeinbefinden und Ohrenschmerzen lks.

Temp. um 39°; am 9. 12. 1931 Ohreiterung lks. mit Ohr- und Kopfschmerzen; am 15. 12. 1931 morgens Schüttelfrost Temp. 40°. Kopfschmerzen.

Aufnahmebefund am 15. 12. 1931:

Ohren: R. Trommelfell gerötet.

L. Keine äußerliche Weichteilschwellung. Spitze des Proc. mast. druckempfindlich. Gehörgang feucht, Trommelfell gerötet, feucht, mit zentr. Perforation.

Nase: o. B.

Mundhöhle: Zunge weißlich belegt.

Nasenrachen: o. B. Augen: o. B. (Prof. Schmelzer). Urin: o. B.

Lunge: o. B. Herz: starkes systol. Geräusch über allen Ostien.

Herabgesetzter Kräfte- und Ernährungszustand. Haut und Schleimhäute blaß. Zwangshaltung des Kopfes nach links. Beim Nicken Widerstand und Kopfschmerzen. Flüstersprache: rechts: über 6 m; links: 1 m.

16. 12. 1931. Unruhiger Schlaf; zweimal spont. Stuhlgang. Allgemeinbefinden schlecht. Kopfschmerzen, Klopfen im lk. Ohr. Nackenstarre, Kernig-, Babinski-Oppenheim lks. pos. Temp. morgens 38,3°, abends 39,6°.

Im lk. Gehörgang reichlich nicht foetider, flockiger Eiter (Streptoc. haemolyticus, Staphylococcus aureus — Bakt. Inst. Erlangen). Lk. Trommelfell radiär injiziert mit einer zweiten Perf. Valsalva + Druckschmerz und Weichteilschwellung hinter d. lk. Ohr und zwar am Emissar, hinter der Spitze und entlang d. musc. sternocleidomastoideus. Lumbalpunktion: Druck 200 mm, Liquor hell, Pandy —; Zellzahl 128/3; 6—8 ccm Liquor abgelassen. „Die Goldsolkurve weicht kaum von der Norm ab." (Prof. Ewald).

Aufmeisselung links in Mischnarkose nach Schleich'scher Infiltration (Dr. Richter):

Corticalis dünn, splittert. Warzenteil sehr gut pneumatisiert mit besonders großen Zellen in der Spitze. Im Bereich der Fossa mastoid. eine kirschkerngroße Zelle mit schleimig-eitrigem, geruchlosem Inhalt, Schleimhaut fehlt. Von dieser Zelle gelangt man in eine zweite kleine, bohnenförmige mit gleichem Inhalt. In ihrem Bereich liegt die äußere Sinuswand frei, die an dieser Stelle von winzigen rötlichen Granulationen bedeckt ist. An der hinteren Begrenzung des Sinus enthalten einige kleine Zellen vorwiegend Schleim. Im Antrum kein pathologisches Sekret, keine Schleimhaut, keine Granulationen. Die übrigen Zellen, besonders auch in der Spitze sind lufthaltig und frei von Granulationen. Kein Empyem. Dura o. B. Punktion des Sinus ergibt Blut (Haemolysierende Streptokokken-Bakt. Untersuchungs-Anstalt Erlangen). — 0,5 Cardiazol. — Temperatur abends 40°.

Verlauf:

17. 12. 1931. Ruhige Nacht, Zwangshaltung des Kopfes unverändert, Mund beschränkt zu öffnen. Kernig +,

Babinski neg., Oppenheim bds. +. „Starker Meningismus". (Prof. Ewald).

Lungenaufnahme: Leichte Verstärkung der Hiluszeichnung, vermehrte Gefäßzeichnung in den Unterlappen, keine Herdschatten, Spitzenfelder frei. Temp. 38.2°.

Lumbalpunktion: Druck 100 mm. Liquor hell, Pandy feiner Schleier. Zellzahl 526/3. Queckenstett bds. +. „Die Kurve verändert sich meningitisch". (Prof. Ewald). Rötung und Schwellung des Grundgelenkes des lk. Daumens, übrige Gelenke frei. 0,005 Solganal intralumbal. Urin o. B.

18. 12. 1931. Allgemeinbefinden etwas gebessert. Kleine Eiterpusteln an Rücken, Brust und linker Schulter.

Lumbalpunktion: Druck 120 mm. Liquor klar, Pandy +, Queckenstett rechts +. 0,005 Solganal intralumbal.

19. 12. 1931. Unruhige Nacht. Erster Verbandswechsel: Wundränder blaß, reaktionslos. Mehrfache Sinuspunktion ergab kein Blut.

Nachmittags 2. Operation in Mischnarkose (Dr. Richter): Entfernung eines schwarzroten Thrombus aus dem Sinus und eines zweiten, mehr speckigen Thrombus aus dem Bulbus. Der Sinus wird bis etwa 3 cm hinter dem oberen Knie freigelegt und geschlitzt, wobei oben eine starke Blutung auftritt. Abtragung der äußeren Sinuswand, Unterbindung und Durchtrennung d. lk. vena jugularis int. Cardiazol. Lumbalpunktion: Druck 200 mm Liquor klar, Pandy +; Zellzahl 3500/3 Queckenstett lks. + trotz der Durchtrennung d. V. jugul. 0,005 Solganal intralumbal. Temp. 40°.

21. 12. 1931. Geringe Besserung. Wunde reaktionslos. Leberrand etwas unterhalb d. Rippenbogens fühlbar, ebenso lks. die Milz. Armvenenblut enthält haemolysierende Streptokokken (Bakt. Institut Erlangen). 25 ccm. Streptokokken-Antitoxin-intraglutaeal.

22. 12. 31. Kind unruhig, weinerlich, örtlich nicht orientiert. Kopf beschränkt beweglich. Starke Abmagerung. Bei Entfernung der Tamponade dringt ein starker

Blutstrahl aus d. Sinus transvers. Wunde reaktionslos. Temp. 39°. 20 ccm Streptokokken-Antitoxin.

23. 12. 1931. Unruhige Nacht; Kind läßt unter sich. Gegen Morgen benommen. Nackensteifigkeit. Atmung und Puls unregelmäßig. Temp.-Abfall auf 38,7° mit Ueberkreuzung der Pulskurve. Keine Krämpfe, keine Lähmung.

Lumbalpunktion: Druck 110 mm, Liquor klar, Pandy +; Zellzahl 198/3. Queckenstett bds. +. 0,01 Solganal intralumbal, Streptokokken-Antitoxin intraglutaeal.

24. 12. 1931. Befund unverändert, Wunde reaktionslos.

25. 12. 1931. Temp. um 40°. Unruhige Nacht. Verwaschene Sprache. Nackensteifigkeit, Kernig +. Atmung und Puls beschleunigt, unregelmäßig, schwach, Kieferklemme. Wunde vollkommen reaktionslos. Keine Blutung aus dem Sinus. 20 ccm Streptokokken-Antitoxin intralumbal.

26. 12. 1931. Temp. 40,5°. Zunehmender Kräfteverfall. Entfernung eines 2 cm langen Thrombus aus dem Sinus transvers. Abends 7^{30} Exitus.

27. 12. 1931. Sektion (Pathol. Institut Erlangen Nr. 341/31):

„Otogene Sepsis mit rezidivierender Endocarditis, in Milz und Niere septische Infarkte. Meningen leicht getrübt. Geringe Abflachung der Hirnwindungen. Submeningealer Bluterguß an der Medulla oblongata."

Histol. Untersuchung des linken Schläfenbeins (Dr. Richter): Akute Mittelohrentzündung links; Thrombophlebitis des Bulbus d. Vena jugularis.

Rückblick: Wegen meningitischer Symptome wurde 10 Tage nach Beginn der Otitis die Mastoidectomie vorgenommen. Dabei ergab sich eine Veränderung der äußeren Sinuswand; eine obturierende Thrombose konnte aber durch Sinuspunktion ausgeschlossen werden. Drei Tage später war die Thrombose feststellbar; sie betraf Sinus und Bulbus.

Die Kraft des sehr geschwächten Körpers wurde durch die Ueberschwemmung mit hochvirulenten Bakterien voll-

ständig gebrochen. Das Kind ging an otogener Sepsis zugrunde.

Die Entwicklung otogener Sinusthrombosen[1]) ist wie das Auftreten und der Verlauf der ursächlichen Mittelohreiterung von der Disposition, von dem anatomischen Bau des Schläfenbeins und von der Art und Kraft der Erreger abhängig. Gewöhnlich entsteht bekanntlich die Thrombophlebitis d. Blutleiter durch Vermittlung eines perisinuösen Empyems. Die Infektion des Sinus entlang kleiner Knochengefäßchen erklärt das oft sehr rasche Fortschreiten der Infektion zum Sinus in Fällen mit geringem Warzenfortsatzbefund. Das Fortschreiten des entzündlichen Prozesses auf einen benachbarten Blutleiter kann aber auch von der Pauke, durch das Labyrinth, von einem Empyem des Saccus endolymphaticus und von tief gelegenen perilabyrinthären Zellen erfolgen. Am häufigsten erkrankt zuerst der Sinus sigmoideus. Die Thrombose ist zunächst wandständig, kann es sogar dauernd bleiben und durch ihren Zerfall Bakterien und Bröckelchen, die Metastasen bilden, in den Kreislauf abgeben. Oft wird die Thrombose vollständig. Der Thrombus kann dann u. U. durch Organisation „heilen". Andernfalls kann die Thrombose hirn- oder herzwärts wachsen. Im letzteren Fall erreicht sie den Bulbus venae jugularis oder sogar die vena jugularis. Im Bulbus befindliche Thrombenteilchen können zum Grundstock einer neuen Thrombose werden. Vom Paukenhöhlenboden aus ist eine unmittelbare Infektion des Bulbus möglich.

Die otogene Allgemeininfektion, die meist durch thrombophlebitische Vorgänge an einem anderen dem Schläfenbein benachbarten Blutleiter vermittelt wird, kann auch ohne diese und sogar ohne sichtbare Sinuswanderkrankung entstehen. Die Eitererreger gelangen dann vom tympanalen und mastoidalen Herden in die Blutbahn und

---

1) L. Haymann, „D. Otogene Sinusthrombose u. d. otg. Allgemeininfektion", aus d. Handb. d. Hals-Nasen-Ohrenheilkunde v. A. Denker u. O. Kahler, Bd. 8, Gehörorgan III, 1926.

verursachen die schweren klinischen Erscheinungen der Blutinfektion.

Die Prognose der otogenen Sepsis ohne Thrombose ist naturgemäß besonders schlecht, da sie eine Erkrankung sine demarcatione darstellt und kein Angriffspunkt für operatives Vorgehen besteht.

Gelingt es vor allem durch chirurgische Maßnahmen, die Wiederholung infektiöser Thrombenbildung zu vermeiden, so ist die Prognose der otogenen Sinusthrombose im allgemeinen günstig.

II. Hans R. 46 Jahre alt, Klinikaufnahme am 18. XI. 32.

Vorgeschichte: 1930 Otitis med. ac. purul. links; Heilung. Entlassen mit einem Gehör von 1 m Flüstersprache links.

Am 10. 11. 1932 Katarrh; am 15. 11. 1932 morgens Ohrenreißen, nach einigen Stunden Ohrenlaufen links. Abends Erbrechen, gleichzeitig Drehschwindel nach links, kein Fieber. Am 17. 11. kein Ausfluß mehr.

Aufnahmebefund am 18. 11. 1932: Klopfempfindung im ganzen Kopf; heftiges Pulsieren im linken Ohr. Das Gehör hat links nachgelassen. Kopf frei beweglich. Keine Druckpunkte. Ohren: R. Trommelfell getrübt.

L. Ohr äußerlich o. B. Im Gehörgang Schuppen und foetider, eingedickter Eiter. Obere Gehörgangswand nicht gesenkt. Trommelfell rot, hinten oben stark vorgewölbt. Perf. anscheinend vorne unten. Valsalva neg.

Nase: leichte Rhinitis.

Mund: Zunge belegt.

Tonsillen: vergrößert.

Nasenrachen: frei.

Augen: o. B. Kein Doppelsehen (Prof. Schmelzer).

Herz: Erster Ton unrein, paukend. Zweiter Aortenton klappend, kurz. — Urin: o. B.

Fl. Spr. r. 6 m, lks. nicht gehört. Umgangsspr. lks. (mit Lärmtrommel) ∅.

Unt. Tgr. r. E—2, lks. Galton h^4 (mit Lärmtrommel). Ob. Tgr. r. h^6, links Galton g^5 (Lärmtrommel), A vom

Scheitel r. gehört — 21". a^1 vom Scheitel r. gehört 6". Rinne a^1 r. + 17", links ∅, c^5 r.—9", lks. nicht gehört. Unter der Brille nach Frenzel beim Blick nach allen Seiten spont. vorwiegend rotatorischer Nystagmus nach rechts. Kein spont. Vorbeizeigen. Romberg neg. Babinski-Weill: Abweichen nach rechts vorne. Lks. kein Kompressionsnystagmus.

Drehprüfung: Nach 10 Rechtsdrehungen kein Nachnystagmus nach links, kein Vorbeizeigen. Nach 10 Linksdrehungen keine Verstärkung des Spontannystagmus nach rechts, kein Vorbeizeigen.

Calorische Prüfung:

75 ccm Wasser von 27°: Beiderseits kein Nystagmus, kein Vorbeizeigen.

75 ccm Wasser von 47°: Rechts: keine Verstärkung des Spontannystagmus, kein Vorbeizeigen.

Links: Kein Nystagmus, kein Vorbeizeigen.

75 ccm Eiswasser: Beiderseits kein calorischer Nystagmus (r. keine Verstärkung des Spontannystagmus), kein Vorbeizeigen, kein Schwindel.

Patellasehnenreflex beiderseits lebhaft, Bauchdeckenreflexe bds. +, Würgreflex +, Cornealreflex beids. schwach. Fazialis intakt. Keine Adiadochokinese. Keine sensorische Aphasie. Kein Lagennystagmus. — Wassermann im Blut negativ. Blutkörperchensenkungsreaktion: 45, 50 mm. Blutbild 8200 Leucocythen, 4,55 Mill. Erythr., 75% Hgb., 68% segmentkern., 7% stabkern., 18% Lymphoc., 1% eosinoph., 6% Monoc.

Im Ohreiter: Staphylococcus aureus (Bakt. Institut Erlangen).

Temp. subfebril.

Am 20. 11. 1932 Schüttelfrost mit 40° Fieber rectal; starke Kopfschmerzen bds., besonders an der linken Schläfe. Brechreiz, Drehschwindel, Scheindrehung nach links. Der Kranke phantasiert und ist unruhig. Nackenstarre, Kernig bds. +, Sehnenreflexe gesteigert. Spont. Nystagmus III. Grades nach rechts. Mittlerer Ast des linken Fazialis deutlich geschwächt. Lumbalpunktion: Liquor trüb, Pandy

++, Druck 290 mm, Zellzahl über 7000/3. „Typisch meningitische“ Goldsolkurve (Prof. Ewald).

Operation links in Lokalanaesthesie (Dr. Richter): Hochgradige Pneumatisationshemmung. Einige periantrale Zellen enthalten verdickte Schleimhaut. Kein Empyem. Sinuspunktion ergibt Blut. Dura der mittleren und hinteren Schädelgrube o. B. Punktion von Groß- und Kleinhirn ergibt nichts. Der knöcherne horizontale Bogengang sieht etwas höckerig aus. Bei seiner Betupfung mit Aether keine Verstärkung des Spontannystagmus nach rechts. Solganal intralumbal, Cylotropin intravenös.

Im Liquor: Pneumococcus mucosus (Bakt. Institut Erlangen).

Verlauf:

22. 11. 32 Befund unverändert. Verbandwechsel o. B.

24. 11. 32 Nackenstarre. Kernig stark +. Starke Hypersensibilität. Sensorium leicht getrübt; Sprache verwaschen; der Kranke läßt unter sich. Nystagmus unverändert nach rechts, angeblich keine Kopfschmerzen, kein Schwindel, kein Brechreiz.

25. 11. 1932 Nachts und morgens Erbrechen. Verbandwechsel o B. Punktion von Groß- und Kleinhirn o. B. Oefter ticartige Zuckungen in beiden Gesichtsseiten. Keine Krämpfe.

Am Nachmittag Exitus.

26. 11. 1932 Sektion (Pathol. Institut Erlangen, Nr. 291/1932).

. . . „Meningitis purulenta, besond. über der lk. Konvexität, In verschiedenen Windungen des Gehirns dick gelblich-eitrige Beläge, an der Basis verschiedentlich sulziges Sekret, an der Dura im Bereich des linken Kleinhirns, etwas hinter dem N. acusticus, befindet sich ein auffallend eitriger Belag“.

Histol. Untersuchung der Schläfenbeine: (Dr. Richter)[1]).

1) Mitgeteilt von H. Richter, in der Arbeit von Bodechtel und Richter, Arch. f.O.N.K. 140. 1/2, 1935.

Akute Mittellohrentzündung. lks. Eitriger Durchbruch beider Labyrinthfenster. Eitriger Labyrinthitis links labyrinthogene Meningitis.

Rückblick: Einem wenige Tage dauernden Katarrh folgte eine akute Mittelohrentzündung links. Schon bei der Klinikaufnahme am dritten Krankheitstage (18. 11. 1932) wurde auf Grund der klinischen Symptome eine Labyrintherkrankung und zwar auffallenderweise Gleichgewichtsstörungen beider Seiten festgestellt. Zwei Tage später trat eine Meningitis auf. Trotz der sofort vorgenommenen Operation, bei der weder ein Empyem noch freier Eiter gefunden wurden, führte die Erkrankung unter zunehmender Verschlimmerung innerhalb weiterer fünf Tage zum Tode.

Die histologische Untersuchung bestätigte das Vorhandensein einer schweren Pneumokokken-Meningitis und einer Labyrinthitis acuta purulenta diffusa links. Dagegen fehlten vorerst Anhaltspunkte für die Unerregbarkeit des Gleichgewichtsapparates der rechten, nicht erkrankten Seite. Eine Klärung brachte die Untersuchung des Hirnstammes (Dr. Bodechtel) in Form von Zellerkrankungen im Nucleus triangularis vestibularis. Ich möchte kurz darauf hinweisen, daß bei diesen Untersuchungen[1]) gleichzeitig erstmals festgestellt wurde, „daß nur die mittelgroßen Zellen in der unteren äußeren Ecke des Triangulariskernes für die Auslösbarkeit des Nystagmus als übergeordnete Stelle in der Medulla in Frage kommen".

Die Labyrinthitis war durch Eitereinbruch durch die beiden zerstörten Labyrinthfenster entstanden. Dies ist bekanntlich einer der häufigsten Infektionswege der Meningen. Auch die makroskopisch unversehrten Fenstermembranen können von den Erregern durchdrungen werden.

III. Hartmuth D., 4 Jahre alt, Klinikaufnahme am 10. 11. 1935.

Vorgeschichte: am 5. 11. 1935 starke Ohrschmerzen links, abends Ohrlaufen, Fieber.

1) G. Bodechtel und H. Richter, Beiträge zur pathologischen Anatomie des Ohres, Arch. f.O.N.K. 140, 1/2 1935.

Untersuchung in der Poliklinik am 6. 11. 1935:
Ohren R. o. B.
L. äußerlich o. B. Im Gehörgang Eiter, Trommelfell gerötet.
Nase o. B.
Mundhöhle o. B.

Am 7. 11. 1935 Mittelohrentzündung rechts.

Am 10. 11. 1935 morgens Erbrechen, starke Kopfschmerzen, Kind kaum ansprechbar.

Aufnahmebefund am 10. 11. 1935:
Ohren: Beide Trommelfelle gerötet, mazeriert. Kein Sekret sichtbar. Warzenfortsätze und Kopf druckschmerzhaft. Starke Drüsenschwellung hinter den Ohren und dem musc. sternocleidomastoideus.
Nase: Rhinitis.
Mundhöhle: Leichte Kieferklemme.
Rachenhinterwand: o. B.
Augen: links Papille nasal unscharf, vermehrte Gefäßfüllung (Dr. Heymann, Augenklinik).
Unter der Brille nach Frenzel kein Spontannystagmus. a^1 beiderseits gehört.
Allgemeinbefinden schlecht.

Lumbalpunktion: Liquor trüb, Pandy neg. Druck erhöht. Zellzahl 4352/3.

Kreislaufschwäche; 2 ccm Kampher.

Wegen der eitrigen Meningitis bei doppelseitiger akuter Otitis media Operation links, wobei allerdings in Anbetracht der Dauer der Otitis kein nennenswerter Befund erwartet wird. Da die Otitis links die ältere und der Augenbefund links der stärkere ist.

Aufmeisselung links in Aether-Narkose (Dr. Richter). Corticalis nicht verändert. Wenig ausgedehntes Zellsystem mit erhaltener Schleimhaut und etwas Schleim. Kein Empyem, kein Eiter. Sinus und Dura der mittleren Schädelgrube o. B. Antrum weit.

Anschließend kein Erbrechen, keine Krämpfe. Häufiges Aufschrecken aus dem Schlaf. Tropfeinlauf mit

Argochrom und Cardiazol-Chinin. — Temp. nachm. 39,8, abends 38,6°).

Verlauf:

11. 11. 1935. Lumbalpunktion: Liquor trüb, Pandy +, Druck 450 mm. Zellzahl 5000/3. Im Liquor: Pneumokokken der Gruppe X (Bakt. Institut Erlangen).

Temp. morgens 38,3°, abends 39°.

12. 11. 1935: zunehmende Verschlechterung. Pneumokokken, Serum.

Temp. morgens 38,9°, abends 40,3°

Am Nachmittag Exitus ohne vorherige Krämpfe.

Hirnsektion: (Pathol. Institut Erlangen Nr. 33/1935): „Eitrige Meningitis der Hirnkonvexität und Hirnbasis (Pneumokokken-Meningitis nach klin. Bericht) ohne nachweisbare Beziehungen zu der bestehenden Otitis media. Hirndruckerscheinungen. (Keine eitrige Entzündung in den Hirnkammern und kein Hirnabszeß)."

Histologische Untersuchung der Schläfenbeine[1]) (Dr. Richter).

Akute Mittelohrentzündung. Bds. Einbruch des Paukeneiters durch das runde Fenster ins Labyrinth. Labyrinthogene Meningitis.

Rückblick: Zu einer linksseitigen akuten Mittelohrentzündung gesellte sich nach 2 Tagen eine rechtsseitige. Wegen Meningitis am fünften Krankheitstage Aufmeisselung links, wobei kein krankhafter Befund festgestellt werden konnte. Drei Tage nach der Operation erlag der kleine Kranke einer schweren Pneumokokken-Meningitis, die nach der späteren histologischen Untersuchung labyrinthogen entstanden war. In der kurzen Zeit der Erkrankung war der Eiter beiderseits durch die Membrane des runden Fensters in das Labyrinth eingedrungen. (Abb. 1).

IV. Sebastian L., 6 Jahre alt, Klinikaufnahme am 18. 5. 1935.

Vorgeschichte: Als Kleinkind Masern und Windpocken, sonst nie ernstlich krank. Mit $^3/_4$Jahren Ohren-

1) Mitgeteilt von H. Richter anläßl. der 25. Tagg. d. Vereinigung südwestdeutscher Hals-, Nasen- u. Ohrenärzte, Bad Soden, 1937.

laufen links, das nach einiger Zeit aufhörte. — Am 12. 7. 1935 erneut Ohrenlaufen links unter Schmerzen. Am 17. und 18. 7. Erbrechen. Am 18. 7. 1935 morgens deutliches Schwindelgefühl ohne bes. Fallneigung. Seit drei Tagen keine Nahrungsaufnahme mehr.

Aufnahmebefund: 18. 7. 1935.

Ohren: r. Trommelfell reizlos, zentr. Narbe.
Lks. äußerlich o. B. Im Gehörgang schleimig-eitriges Sekret. Trommelfell gerötet, zentr. Perforation. Im Ohreiter Staphylococcus aureus Bact. coli, coli-ähnl. Stäbchen (Bakt. Institut Erlangen).

Nase: Rhinitis acuta.

Mundhöhle: Tonsillen und Rachenhinterwand gerötet, Zunge belegt.

Unter der Brille nach Frenzel deutlich spontaner Nystagmus nach links beim Blick geradeaus. Temp. 40° rectal.

Nackenstarre: Kernig pos. Keine aphasischen Störungen. Wegen der Meningitis sofortige Operation (Prof. Dr. Specht) in Narkose.

Weichteile und Knochenoberfläche o. B. Zellsystem gut durchblutet, erhalten; kein Empyem, kein freier Eiter. Im Antrum kl. Granulation. „Granulationsgewebe ohne nachweisbare Spezifität." (Pathol. Institut Erlangen Nr. 22847/35).

Verlauf:

19. 7. 1935. Lumbalpunktion: Druck über 500 mm; Pandy +; Liquor trüb; Zellzahl 3800/3. Im Liquor Pneumokokken der Gruppe X (Bakt. Institut Erlangen). Starker spontaner Nystagmus zur kranken Seite. Erhebliche Nackenstarre. a¹v. Scheitel durch den Verband ins kranke Ohr gehört! Temp. 37°.

20. 7. 1935 Sehr unruhig. Zeitweise krampfartige Zuckungen der Gliedmaßen. Tiefe Bewußtlosigkeit. Temp. 39°

21. 7. 1935 Fortschreitender Verfall. Starke Nackensteifigkeit. Im Laufe des Tages Temperaturabfall von 39° auf 37°.

Mittag Exitus durch Atemlähmung.

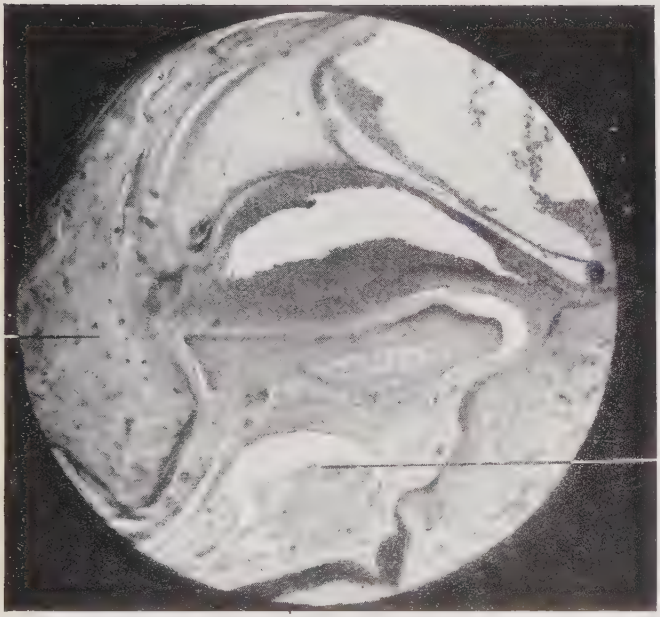

Abbildung 1

Hartm. D. 4 J. Otit. med. acutissima.
Eitereinbruch ins Labyrinth durch d. Membran d. runden Fensters. (Schnitt r. 506. Vergr. 30mal.)
(nach H. Richter.)

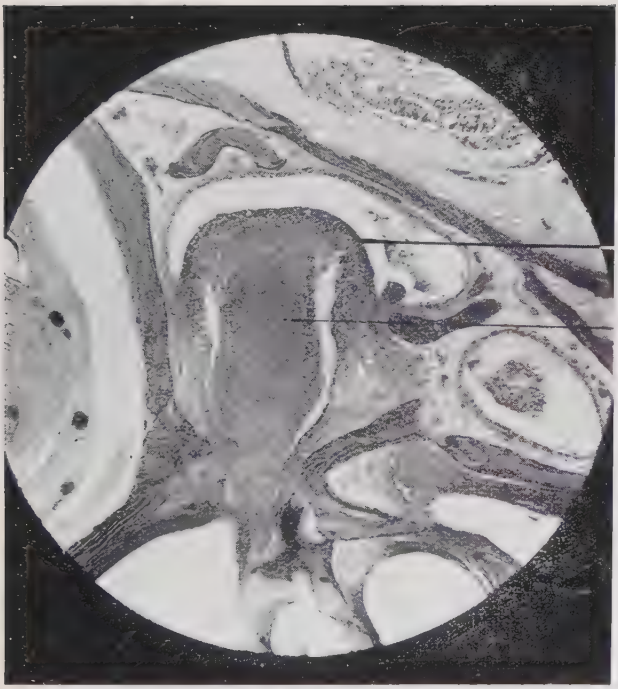

Abbildung 2

Seb. L. 6 J. Otit. med. acutissima.
Abszeß in der Schleimhaut einer pneumatischen Zelle. (Schnitt 70. Vergr. 30 mal).
(nach H. Richter).

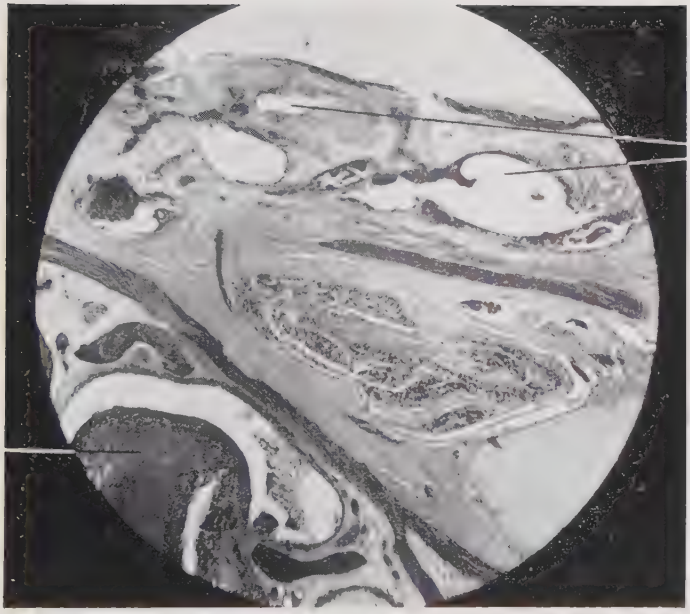

Abbildung 3

Seb. L. 6 J. Otit. med. acutissima.
Intralamelläre Durabszesse (mittlere Schädelgrube).
(Schnitt 70. Vergr. 30mal). (nach H. Richter).

22. 7. 1935. Sektion: (Pathol. Institut Erlangen Nr. 228/1935): Hauptleiden und Todesursache: „Eitrige Leptomeningitis".

Histologische Untersuchung des linken Schläfenbeins (Dr. Richter) Akute Mittelohrentzündung links. Mehrfache Abszesse innerhalb der erhaltenen Mittelohrschleimhaut. Intralamelläre Abszesse der Dura mater. Geringe meningogene Labyrinthitis[1]).

Rückblick: 5 Tage nach dem plötzlich auftretenden Ohrenlaufen stellten sich meningitische Symptome ein. Da diese als Ausdruck einer otogenen endokraniellen Komplikation den sofortigen operativen Eingriff erforderten, wurde bereits am 6. Krankheitstag die Mastoidectomie vorgenommen. Dabei konnte eine ausschaltbare krankhafte Veränderung der Mittelohrräume, d. h. eine Einschmelzung naturgemäß nicht festgestellt werden. Die Untersuchung der Cerebrospinalflüssigkeit ergab eitrigen Liquor, welcher Pneumokokken X enthielt. Diese kommen besonders bei Kindern als Erreger der Meningitis in Frage und verursachen dann meist eine schwere eitrige Pneumokokken-Meningitis. Vielleicht sind sie auch im vorliegenden Falle für den bösartigen klinischen Verlauf verantwortlich zu machen. —

Wie die histologische Untersuchung ergab, enthielten die Mittelohrschleimhaut (Abb. II und die Dura mater Abb. III), die makroskopisch keine Veränderungen aufwiesen, Abszesse. Ferner wurde eine allerdings geringgradige und zwar retrograd, d. h. meningogen entstandene Labyrinthitis aufgedeckt, welche den vor dem Exitus vorhandenen Nystagmus zur kranken Seite erklärt. Nach K. Wittmaack[2]) ist er als ein Reizsymptom (Erregungskompensationserscheinung) anzusehen, bedingt durch das Ueberwiegen der vom erkrankten Vestibularapparat aus-

1) Mitgeteilt von H. Richter, auf der 25. Tagg. der Vereinigg. südwestdeutscher H. N. u. Ohrenärzte in Bad Soden, 1937.

2) K. Wittmaack: in Handbuch d. Hals-, Nasen- u. Ohrenheilkunde von A. Denker und O. Kahler, Bd. 7, Gehörorgan, III, 1926 bei V. Hirschberg.

gehenden Erregungen. — Trotz aller Versuche gelang es nicht, den so rasch fortgeschrittenen Prozeß zu beeinflussen; zwei Tage nach der Operation erfolgte der Exitus.

III. Betrachtungen über die eitrige otogene Meningitis.

Wir haben bei den 4 Kranken mit Otit. m. acutissima gesehen, daß als tödliche endokranielle Komplikation stets eine eitrige Meningitis auftrat; deshalb möchte ich an dieser Stelle kurz an die verschiedenen Entstehungsmöglichkeiten der otogenen Meningitis erinnern[1]).

Durch die nahen topographischen Beziehungen zwischen Ohr und Endokranium erklärt sich das leichte Uebergreifen otitischer Erkrankungen auf das Schädelinnere. Bei allen endokraniellen Komplikationen sind die Hirnhäute beteiligt. Auch die Thrombose der Hirnblutleiter, die ja einen Teil der harten Hirnhaut darstellen, ist letzten Endes eine besonders angeordnete Hirnhautentzündung.

Die Infektion der Hirnhäute kommt auf verschiedenen Wegen zustande und zwar:

1. auf präformierten Wegen,
2. auf Wegen, die sich der Eiter selbst bahnt, und
3. auf dem Weg der Blut- und Lymphgefäße.

Zu den präformierten Wegen zählen die Dehiszenzen, angeborene, von Bindegewebe verschlossene, gefäßarme Knochenlücken, in denen die Mittelohrschleimhaut mit der Dura in Beziehung steht. Wir finden sie besonders am Dache der Mittelohrräume und am canalis caroticus.

Weitere praeformierte Wege sind die sutura petrosquamose und die Nervenkanäle.

Der Fazialiskanal kann die Eiterung durch den Meatus acusticus internus nach der hinteren und durch

1) Benutzt wurde: M. Goerke, „Die otitischen Erkrankungen der Hirnhäute", aus d. Handb. d. Hals-, Nasen- u. Ohrenheilkunde von A. Denker u. O. Kahler, Bd. 8, Gehörorgan, III, 1926. „Leptomeningitis" v. A. Denker in Denker-Albrecht, Lehrb. d. Krankh. der Ohren u. d. Luftwege 1932.

den Hiatus spurius nach der mittleren Schädelgrube leiten. Die Eiterung kann ferner entlang der N. petrosi superficialis maior und minor, sowie des N. tympanicus durch seine Verbindung mit dem Canalis caroticus zum Schädelinneren gelangen.

Die Ausbreitung der Infektion auf praeformierten Wegen ist selten, kommt aber doch gelegentlich einmal vor.

Unter den Wegen, die sich der Eiter selbst bahnt, ist vor allem das Labyrinth zu erwähnen, da es häufig die Infektion fortleitet. Eine eitrige Erkrankung des Labyrinths bedeutet stets die erste Stufe einer endokraniellen Komplikation da das Innenohr ein mit dem Subarachnoidalraum zusammenhängendes Hohlraumsystem darstellt, pathogenetisch also als ein Teil des Schädelinneren aufzufassen ist.

Häufiger ist die Ausdehnung der Eiterung durch das pneumatische Zellensystem, als infolge Empyembildung. Erreicht ein wachsendes Empyem die harte Hirnhaut, so steht diese unmittelbar mit den eiternden Mittelohrräumen in Verbindung. Dies geschieht besonders zwischen Antrum und Sinus sigmoideus, am Tegmen antri et tympani und im Bereich der peritubaren und perilabyrinthären Zellen.

Die Ausbreitung der Infektion auf dem Wege der Blut- und Lymphgefäße ist ein seltenes Ereignis. Vor allem die Venen zwischen Paukenboden und Bulbus venea jugularis, die feinen Gefäßchen zwischen dem vorderen Teil der Pauke bezw. der Tube und dem venösen Geflecht im canalis caroticus spielen hierbei eine Rolle; auch durch den Hiatus subarcuatus zieht ein Gefäßbündel, das zur Fortleitung der Infektion beitragen kann.

K. Wittmaack (S. S. 17) machte auf jene Stellen aufmerksam, an denen Gefäßverbindungen zwischen Dura und submukösem Gewebe des Mittelohrs embryonal angelegt sind und bei Pneumatisationshemmungen bestehen bleiben, in Frage kommt die Grenze zwischen Tegmen entri et tympani, ferner an der hinteren Pyramiden-

fläche die Gegend oberhalb des hinteren vertikalen Bogenganges und der Paukenboden.

Die Infektion der Hirnhäute auf Gefäßbahnen ist offenbar gerade bei der Ot. m. acutissima nicht selten. So fand W. Brock[1]) bei seinen histologischen Untersuchungen bei der Otitis media acutissima „die vom Knochen nach der angrenzenden Dura durchtretenden Gefäßbahnen erfüllt von massenhaften Streptokokken, d. h. die Komplikationen waren in diesen Fällen entstanden durch Ueberwandern der Infektionserreger entlang normalerweise vorhandener Gefäßverbindungen."

Wenn die Dura mater von der Entzündung betroffen ist, so werden durch deren Weiterschreiten meist auch bald die weichen Häute in Mitleidenschaft gezogen, wodurch die eitrige Leptomeningitis entsteht. Die Meningitis purulenta entwickelt sich in kurzer Zeit und führt häufig sehr rasch zum Tode. Allerdings berichtet vor allem A. Denker von Heilungen in Fällen, bei denen sogar im Liquor die virulenten Keime (Streptokokken, Staphylokokken, Pneumokokken) nachgewiesen wurden; auch wir haben Aehnliches erlebt. Der rasche Verlauf der Leptomeningitis kommt durch die massenhafte Ueberschwemmung der Subarachnoidalräume mit hochvirulenten Keimen zustande.

Bei ausgeprägten Symptomen bietet die Diagnose keine Schwierigkeiten. Der geringste Verdacht erfordert die Lumbalpunktion, die u. U. wiederholt vorgenommen werden soll, da sie auch durch Vergleich der verschiedenen Liquorbefunde wertvolle prognostische Aufschlüsse und Richtlinien für die Therapie gibt. Erhöhter Druck, Zellvermehrung und vermehrter Eiweißgehalt zeichnen die Cerebrospinalflüssigkeit bei der eitrigen Leptomeningitis aus.

Die Behandlung der otogenen Meningitis ist immer in erster Linie eine operative und besteht vor allem in der Ausschaltung der Infektionsquelle, also in der

1) W. Brock, „Ueber die Entstehung der Komplikationen bei den akuten und chronischen Mittelohreiterungen"; Münch. Med. Wochenschrift., Heft 19, Jahrg. 1931.

gründlichen Ausräumung des ursächlichen Herdes im Schläfenbein. Ist auch nur der geringste Verdacht auf eine sich entwickelnde Meningitis vorhanden, so muß sofort eingegriffen werden.

Die gleichzeitige Druckentlastung durch tägliche Lumbalpunktion sorgt für Abfluß der Entzündungsprodukte und eine Beseitigung oder Verhütung der durch den intrakraniellen Druck veranlaßten Schädigung lebenswichtiger Organe. Ferner versucht man — häufig vergebens — die Vernichtung der Erreger durch intravenöse oder intralumbale Injektion von Urotropin, Silberpräparaten, Solganal, u. a.

Die Prognose der otogenen Meningitis ist bei sofortiger operativer Behandlung, selbst bei Vorhandensein von virulenten Keimen im Lumbalpunktat (s. weiter oben), nicht mehr ganz aussichtslos.

Labyrinth und Gefäßweg sind auch nach unseren Beobachtungen der Ueberleitungsweg der Ot. m. acutissima zu den Hirnhäuten. Das Empyem kommt schon deshalb nicht in Frage, weil es zu seiner Entwicklung immer Zeit braucht und sich daher bekanntlich nur bei der katarrhalischen Ot. m. acuta bilden kann.

IV. Zusammenfassung.

Die Schnelligkeit des hoffnungslosen Verlaufes bei unseren vier Kranken beleuchtet am besten den Sinn, den die Erlanger Klinik mit dem Begriff der „Otitis media acutissima“ verbindet. Nichts blieb unversucht, was zur Rettung der Kranken hätte beitragen können. Alles Handeln war vergebens und die vier Kranken wurden verloren.

Wegen der Meningitis bei drei Kranken durch Pneumokokken, in einem Fall (F) durch Streptokokken hervorgerufen, mußte sofort die Mastoidektomie erfolgen, obwohl bekannt ist, daß es innerhalb so kurzer Zeit nicht zu einem ausschaltbarem Herde im Sinne einer eitrigen Einschmelzung (Empyem) im pneumatischen Zellsystem des Schläfenbeins kommen konnte. Dieses Fehlen begrenzter Herde ist die große Gefahr der Ot. med. ac. sine

demarcatione (A. Scheibe) oder acutissima. Glücklicherweise kommt sie nur sehr selten vor. Unter den 347 Aufmeisselungen der Erlanger Klinik wegen akuter Mittelohrentzündung in den Jahren 1930 mit 1936 wurde sie nur in den vier hier beschriebenen Fällen beobachtet.

Der allgemeine und vor allem der Facharzt muß diese seltene, gefährliche Verlaufsart der akuten Mittelohrentzündung kennen, damit er einerseits bei dem geringsten begründeten Verdacht auf eine Komplikation sofort operiert und andererseits weiß, daß es seltene Fälle gibt, die jeder noch so sorgfältigen diagnostischen Beobachtung und chirurgischen Behandlung zum Trotz ohne ärztliches Verschulden verloren werden. Er muß sie aber wohl abzugrenzen wissen von der großen Mehrzahl der katarrhalischen akuten Mittelohrentzündungen, die in vielen Fällen spontan heilen und bei denen ein übereiltes Operieren in den ersten Wochen meist nicht nur unberechtigt ist, sondern sogar schweren Schaden stiften kann.

Es ist mir eine angenehme Pflicht, an dieser Stelle Herrn Dozent Dr. Helmuth Richter meinen herzlichsten Dank zu sagen für die freundliche Ueberlassung der Arbeit sowie für die Anregungen und liebenswürdige Unterstützung während der Anfertigung derselben.

Lebenslauf.

Am 8. 8. 1913 wurde ich, Ingeborg Kotzsch zu Zörbig als Tochter des Bankdirektors Robert Kotzsch und seiner Ehefrau Marianne geb. Gerhardt, geboren.

In meiner Heimatstadt besuchte ich drei Jahre die Vorschule und dann die Rektoratsschule. Ostern 1927 trat ich in die Obertertia des Seydlitz — Oberlyzeums zu Halle/Saale ein. Dort bestand ich Ostern 1932 das Abitur. Dann widmete ich mich dem medizinischen Studium an den Universitäten Halle (3 Semester), Erlangen (3 Semester), wo ich nach dem 5. Semester die ärztliche Vorprüfung bestand. Die folgenden klinischen Semester verbrachte ich an den Universitäten Königsberg (1), Freiburg (1), Kiel (1) und Erlangen (2).